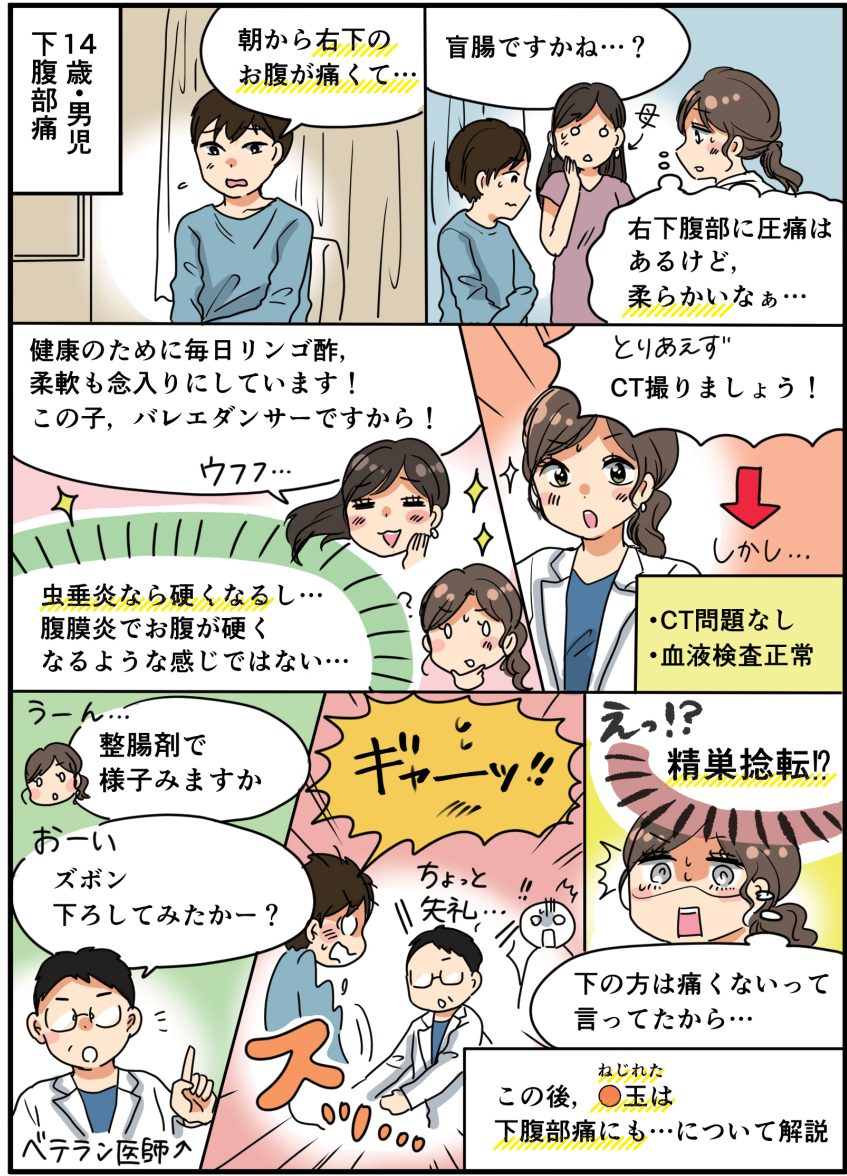

7

こんな症状でよくくる

精巣捻転：こんなに下腹部痛が強いのに…トリプルアクセルはすごいんだぞ



1

精巣捻転を診る極意：捻転の特徴を頭に叩き込め

精巣捻転は下腹部痛でやってくると心得よ！

精巣は発生学的にTh10-12の神経をひき連れてお腹から股間まで下がってくる(図1)。もちろん、精巣をムズとつかむと激痛だが、基本下腹部痛を伴うのだ。精巣痛を伴わず、下腹部痛のみで来院することだってある。精巣捻転の22%は下腹部痛で来院し、初診時69%も見逃されてしまうんだ。そうすると診断までの時間が平均36時間(精巣痛で来院した場合は5時間)もかかり、精巣壊死に81%(精巣痛で来院するとたった4%)もなってしまう、その見逃しは悲惨なのだ¹⁾。

野球でキャッチャーが股間にボールを受けたとき(図2)、それはもう、筆舌しがたい下腹部痛と嘔気に襲われる。この病態生理を知らない人は、「これはきっと●玉が下腹部にめりこんだに違いない」と勘違いするんだ。だから審判がキャッチャーの腰を一生懸命叩いて、「腹にめり込んでしまった(本当はめりこんでいない)●玉」を落とすようにトントントントンと一生懸命叩いてあげるんだ。あのシーンを見るたび、「大丈夫、あなたの●玉はお腹には食い込んでいないよ。精巣痛は下腹部痛になるんだよ」とTVを見ながら慰めの言葉をかけてあげよう。そこで、笑ってはいけない。本当に痛いんだから…。

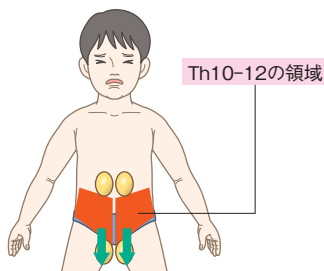


図1 精巣と神経

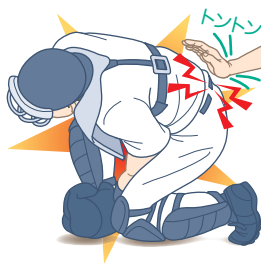

図2 股間にボールを受けたとき

年頃の男子は決して●玉が痛いとは素直に言わないと心得よ！

下腹部痛に伴い精巣が痛いとしても、年頃の男子はそう簡単に正直に口を割らない。ましてやきれいな女医さんや看護師さんには、そこはかたなく調

子が悪いとしか伝えないのだ。「精巣は痛くない？」と聞いても、下腹部痛の方が強ければ、精巣痛なんて強力で否定してくる。特に男子校なら、なおさらだ(あ、偏見入ってます)。また初期は下腹部痛だけを訴えることもあるので要注意！

そうは言っても、精巣を触れば、痛い&固い。下腹部から何とも言えない吐き気を催す痛みが生じる。診察室におっさん医師がいればあきらめもつくが、女性に訴えるにはこの年頃の男子には耐えがたい恥ずかしさがある。

「●玉が痛い」と訴えてやってくる場合は、むしろかなり病態は進行しており、精巣のタイムリミットは近いと考えよ。または尿管結石(膀胱尿管移行部)の放散痛が精巣痛になっていることがあるので、精巣圧痛があっても、必ずエコーで水腎症を探すべし。

あなたが女性でムズとつかむのを躊躇するなら(躊躇するよねえ)、患者自身に●玉をつまんでもらおう。そこで激痛がでたら、有無を言わずしっかり診察しないとイケない。精巣の命は風前の灯火なのだから、タイムリミットは発症から6時間と心得よ。

- ・「沈黙は●玉!」, 「言わぬが●玉!」…男児は決して口を割らぬと心得よ! (●玉については死んでもいいくらい恥ずかしい思いをしていると温かく推察してあげよう)
- ・「●玉が痛い」と受診したら、精巣捻転の場合、もう時間的猶予はないと思え!

2 よくある症状への対応のコツ

病歴のポイント

精巣捻転はすべての年齢で起こりうるが、12～18歳くらいに起こりやすい。精巣鞘膜が精索の高い位置でくっついてしまう先天異常になると、精巣が陰嚢内で精索で釣り上げられたような形になってしまう(bell clapper deformity)ため、精巣がクルクル回りやすい構造になってしまっているんだ。男児の12～17%は精巣が固定されておらず、そのうち40%は両側とも固定されていない²⁾ 3)。精巣挙筋がグイッと持ち上がる際に、クルクルと回っ

てしまう。時には自然に戻るため、過去にも精巣痛を経験したという病歴(前科?)があったらしめたもの。2週間以上前に(炎症疾患の連続性を否定するために、それなりに昔に同様のエピソードがあったということが大事)、痛いことがあったという。

精巣挙筋の収縮は、朝立ちで起こりやすいので、明け方に精巣捻転は発生しやすい。眠い時間帯の青少年の下腹部痛では精巣捻転を鑑別にあげたいね。また運動や陰部外傷でも精巣挙筋が縮みあがるため、陰部外傷後から痛みが持続する場合は精巣破裂以外にも精巣捻転を考えないといけないんだ。外傷が先行すると「どうせ外傷のせいだろう」と安易に考えてしまうため、4割も誤診され、2/3が精巣壊死に至ってしまうんだ⁴⁾。●玉が縮みあがるくらい「コワイ話」でしょ？

- ・精巣捻転は前科あり…痛みの程度に差はあれど、過去にも痛いことあり(だって頻繁にクルクル回ってるんだもの)
- ・陰部外傷後に痛みが持続したら、精巣捻転も鑑別せよ

身体所見のポイント

陰嚢がパンパンに腫れてしまうと診察が難しくなってしまう。そう、ERでの初診時が最も腫れが少なく診察がしやすいんだ。初診時こそチャンス！この機会を見逃すべからず！

① 立位でモヒカン頭を触診すべし！

精巣はまるでモヒカン頭(図3)。頭の中央の髪が精巣上体にあたるんだ。顔は精巣そのもの…ほうらだんだん精巣がモヒカン頭に見えてきた！

精巣は、やや前傾して「こうべを垂れる稲穂かな」のようなたたまいなのだ。この精巣の軸がちょっと前傾しているのを見つけるには、男児を立たせないとわからない。絶対、診察時は男児を仁王立ちで立たせよう。

視診で、患側陰嚢の皮の腫れ具合、発赤を観察する。そして患側の精巣がやや挙上しているかどうか確認しよう。精索がよじれているから、患側精巣はやや上に位置するんだ。ホラ、やっぱり患児を立たせて診察してよかったでしょ？

触診では、モヒカン頭を想像しながら、どこに圧痛があるのか確かめながらじっくり触診すべし。精巣捻転では、モヒカン頭全体(+精巣上体も)が痛くなる。また捻じれた精索に巻き上げられて精巣の軸が横を向いてしまい、健側よりも上に位置する。精巣が回転するので、精巣上体が本来の後上方ではなく、手前に位置することもある。また血液がうっ滞して、精巣が固くなってくる。硬くて痛い…うー辛そう！

精巣の後上方に位置するモヒカントップ(中央の髪)部分の痛みを訴えていたら、精巣上体炎。モヒカン頭全体を痛がっていたら、精巣捻転。モヒカン頭の一部分のみ痛がったら、精巣垂捻転を考える。どこに痛みがあるかを見分ける触診が命なのだ。

② 精巣拳筋反射を確認せよ

精巣捻転では精索がグルグルに捻じれてしまっているのだから、精巣拳筋反射は消失してしまう。感度90～100%とすごくいいものの、緊張した男児は正常でも精巣拳筋反射が出なくなってしまうことも12%にあるんだ(特異度88%)。大腿の内側を下から上にするとなでる。ぞわぞわする感じにつづいて、ワンテンポ遅れてムニュー〜と精巣が挙上する。このちょっとした時間のずれがそこはかたなく精巣拳筋反射だなあとしみじみ感じるんだけど、わかるかなあ…。精巣拳筋反射診察の際、患児の注意をそらせて、どうでもいいことを話して注意をそらすと反射は出やすい。膝蓋腱反射も気をそらせてやるよね。右の①～③すべてがなければ精巣捻転は否定でき(感度100%)、すべてがあつたら精巣捻転と言える(特異度100%)⁹⁾。

①嘔気・嘔吐

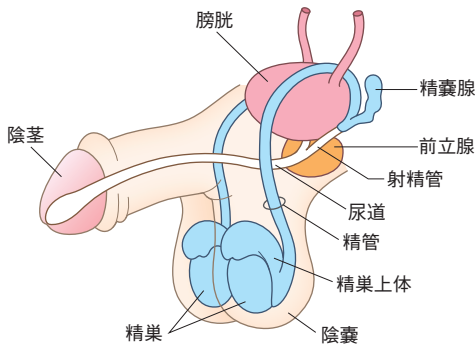
②片側陰囊皮膚腫脹

③片側精巣拳筋反射消失

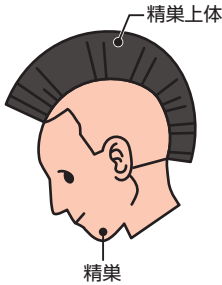

精巣捻転の身体所見ポイント

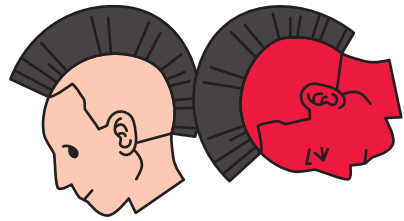
腫大した、固い、やや発赤した片側の精巣(2%は両側)
 精巣全体の圧痛
 立位で軸が横になっている
 立位で患側精巣の位置が高い
 精巣拳筋反射消失
 微熱



患者を立てて
診察せよ!



正常な精巢はやや前傾姿勢



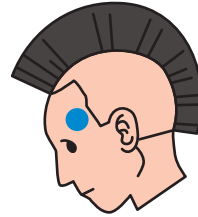精巣捻転

- ① 精巣そのもの(モヒカン頭全体)が痛い
- ② 軸が横になる
- ③ 正常側よりやや上に位置する
- ④ 精巣上位が手前に位置する
- ⑤ 精巣が固い!



精巣上位炎

精巣の位置異常なし。モヒカン頭のトップに痛みが限局する。後上方に位置する精巣上位を丁寧に触るのが触診のコツだ。性行為感染症や細菌感染による事が多く、性行為の有無も確認しよう。



精巣垂捻転

精巣の位置異常なし。精巣上極の捻じれた精巣垂に圧痛。陰囊の皮の薄い赤ちゃんでは、同部位が皮膚を通して青く見えることあり(blue dot sign)

図3 精巣はまるでモヒカン頭